UEBER DIE OPERATIVE

UND

PROTHETISCHE BEHANDLUNG DER DEFECTE

UND

DIFFORMITAETEN DER AEUSSEREN NASE

INAUGURAL-DISSERTATION

ZUR ERLANGUNG

DER DOCTORWUERDE IN DER GESAMMTEN MEDICIN

VERFASST UND

EINER HOHEN MEDICINISCHEN FACULTAET

DER

KGL. BAYER. LUDWIG-MAXIMILIANS-UNIVERSITAET ZU MUENCHEN

VORGELEGT VON

FRITZ SCHREITER,

APPR. ARZT UND ZAHNARZT AUS CHEMNITZ.

LEIPZIG

DRUCK VON AUGUST PRIES

1899.

UEBER DIE OPERATIVE

UND

PROTHETISCHE BEHANDLUNG DER DEFECTE

UND

DIFFORMITAETEN DER AEUSSEREN NASE

INAUGURAL-DISSERTATION

ZUR ERLANGUNG

DER DOCTORWUERDE IN DER GESAMMTEN MEDICIN

VERFASST UND

EINER HOHEN MEDICINISCHEN FACULTAET

DER

KGL. BAYER. LUDWIG-MAXIMILIANS-UNIVERSITAET ZU MUENCHEN

VORGELEGT VON

FRITZ SCHREITER,

APPR. ARZT UND ZAHNARZT AUS CHEMNITZ.

ACAD. LUDWIG-MAX. BIBL.

LEIPZIG

DRUCK VON AUGUST PRIES

1899.

Referent:

Herr Obermedicinalrath Professor Dr. von Angerer.

MEINEN LIEBEN ELTERN

IN DANKBARKEIT

GEWIDMET.

Digitized by the Internet Archive
in 2026

https://archive.org/details/IA41548318_0152

Grössere Defecte der äusseren Nase sind angeboren bei lebensfähigen Früchten so selten zu beobachten, dass man ihnen ein praktisches Interesse nicht zusprechen kann. Maisonneuve hat über vollständiges Fehlen der äusseren Nase bei einem sieben Monate alten Mädchen berichtet. Landow verzeichnet einen Fall, in dem die linke Nasenhälfte fehlte. Eine weitere seltene Missbildung ist die Doggennase, bestehend in einer Furchenbildung, so dass beide Nasenlöcher durch diese Furche getrennt sind. Die Ursachen der erworbenen Defecte sind erstens Traumen und zweitens Erkrankungen allgemeiner oder localer Natur. Endlich sehen wir als Folge nothwendiger Operationen häufig sehr bedeutende Substanzverluste. Von traumatischen Einwirkungen zu nennen wären vor allem Hieb- und Schussverletzungen, weiterhin Verletzungen durch gewerbliche Unfälle, wie Explosionen, Quetschungen u. dgl., endlich in seltenen Fällen auch noch durch Bisse von Thieren. Von Allgemeinerkrankungen führt die Lues zu sehr charakteristischen Veränderungen der Nase, die sich entweder unter dem Bilde der Sattelnase oder als mehr oder weniger ausgebildete Arhinie darstellen. Von localen Erkrankungen sind Neubildungen maligner Art sowie Lupus zu nennen, selten Noma. Diese Erkrankungen verursachen an sich schon Zerstörungen der betroffenen Parthien und erheischen zu ihrer rationellen Behandlung ein rücksichtsloses operatives Eingreifen, welchem oft grössere Theile der Nase und ihrer Umgebung zum Opfer fallen. — Abscesse, sowie Geschwüre, wie sie bisweilen auch aus anderen als den angeführten Gründen an der Nase sich entwickeln können, vermögen die gleichen Defecte zu setzen, so dass z. B. nicht unbedingt jede Sattelnase durch Lues begründet ist. —

Verkrümmungen der äusseren Nase, bedingt durch schiefstehendes Septum und ungleichmässige Entwickelung beider Seiten mit daraus resultirender Behinderung der Nasenathmung, treten nicht selten ohne nachweisbare Ursachen im Laufe der Entwickelung auf. Auf Grund traumatischer Einwirkungen, welche eine Fractur des Septums bedingen, können dieselben Verhältnisse eintreten. Als Folge von Operationen der Hasenscharte und ähnlicher Eingriffe zeigt sich späterhin ebenfalls nicht selten eine Verziehung der Nasenlöcher.

Schon kleine Defecte der Nase bewirken eine sehr auffallende Entstellung des betroffenen Gesichtes. Aber einen geradezu ekelerregenden Eindruck macht ein Antlitz, in dem sich an Stelle der Nase ein Loch findet, durch das man freien Einblick in das Naseninnere erhält, ein Bild, welches man leider auch heute noch nicht allzu selten infolge vernachlässigter Lues zu beobachten Gelegenheit hat. Dabei ist die Entstellung für den Patienten in seinem Verkehr mit der Aussenwelt wohl als die peinlichste Folge seines Leidens zu betrachten. Doch ist bei der Beurtheilung des Zustandes auch noch Folgendes zu berücksichtigen: Bei grösserem Defect hat die Luft ungehindert Zutritt zum Rachen sowohl als zu den tieferen Athmungswegen. Dies besonders, da durch Lues sehr häufig die Conchae mehr oder weniger vollständig der Krankheit zum Opfer fallen und sich ferner Perforationen des Gaumens bilden. Es kommt dann durch eingeathmeten Staub und die Austrocknung, sowie die starke Abkühlung zu chronischen Katarrhen, die jeder Behandlung trotzen. Der Geruch geht verloren; durch Uebergreifen des Katarrhs auf die Tuben entstehen Gehörsstörungen und Erkrankung des Mittelohrs. Sprachstörungen treten, auch wenn keine Gaumenperforation vorhanden ist, auf. Bei Sattelnase andererseits oder narbiger Stenose der Nasenlöcher, wie sie als Folge von Lupus und der hierbei geübten Behandlung oft sich einstellt, tritt Behinderung der Nasenathmung ein, sowie Retention der Secrete. Die Folge ist wiederum ein sehr quälender Zustand.

Die Beseitigung des hauptsächlichsten Missstandes, nämlich der bestehenden Entstellung, kann entweder erstrebt werden durch eine plastische Operation oder durch eine Prothese. Durch eine solche Massnahme wird zugleich ein Schutz gegen das erwähnte

ungehinderte Einströmen der Luft erreicht. Bestehende Stenosen werden relativ leicht durch kleine operative Eingriffe oder durch eine orthopädische Behandlung gehoben. Ob man sich im einzelnen Falle für Operation oder Prothese entscheiden soll, kann von dem zu erwartenden kosmetischen Erfolge abhängig gemacht werden.

Die Kunst des Nasenersatzes auf dem Wege der plastischen Operation, die Rhinoplastik, ist sicher zur Erreichung des angestrebten Zweckes das beste Mittel, wenn man damit ein Resultat erzielen kann, welches neben Dauerhaftigkeit ein Aussehen garantirt, das auch dem Auge des Laien als natürlich und nicht direct hässlich imponirt. Die grosse Anzahl von Methoden, welche wir in der Litteratur beschrieben finden, beweisen, dass dieser Zweig der Chirurgie eine lange Entwickelung durchgemacht hat und auch jetzt noch zweifellos nicht zur Vollkommenheit gebracht worden ist.

Die Anfänge der Rhinoplastik finden sich in Indien. Ueber das genaue Alter der Operationen ist man nicht im Klaren. Die Schriften, welche davon Kunde geben, wurden früher in das Jahr 1000 vor Christus datirt, doch neigt man heute dazu, ihnen ein viel geringeres Alter zuzuschreiben. Ihre Entstehung dürfte vielleicht erst mehrere hundert Jahre nach Christus einzusetzen sein. Jedenfalls ist aber die Ausübung der Rhinoplastik in Indien älter als in Italien.

Die sogenannte indische Methode wurde von einer Priesterklasse ausgeführt und verdankt ihren Ursprung wohl der bei den Indiern gebräuchlichen Strafe des Nasenabschneidens für bestimmte Vergehen, durch welche die Gelegenheit zur Ausführung der Operation gegeben war. Das Charakteristische der indischen Methode ist, dass sie das Material zur Deckung des Substanzverlustes aus der directen Umgebung des Defectes herbeischafft. Ursprünglich benützte man die Wangenhaut zur Bildung einer neuen Nase; später die Stirnhaut. Das Operationsverfahren war ein sehr einfaches, indem man einen entsprechenden Lappen der Stirn umschnitt, welcher seine Ernährungsbrücke über der Nasenwurzel hatte, diesen herabschlug, seine Ränder mit den angefrischten Rändern des Defectes in Berührung brachte und so durch einen Verband fixirte. Unabhängig von diesem Verfahren entwickelte sich in Italien eine andere Methode des Nasenersatzes, welche ihr

Material aus dem Arme nahm. Der Arzt Branka zu Catania in Sicilien machte in der ersten Hälfte des 15. Jahrhunderts zum erstenmal eine Rhinoplastik. Dabei nahm er allerdings den Lappen aus der Wange. Sein Sohn Antonius dagegen benutzte die Armhaut. Die Methode wurde geheim gehalten und vererbte sich weiter auf die Familie der Bojani. Erst im Jahre 1597 fand sie eine genaue wissenschaftliche Darstellung durch Tagliacozza. Es ist also durchaus nicht richtig, diesen allerdings sehr verdienstvollen Chirurgen als den Erfinder der Operation hinzustellen, vielmehr liegt sein hauptsächlichstes Verdienst wohl darin, dass er dieselbe zum Gemeingut der damaligen medicinischen Welt zu machen suchte.

Diese italienische Operationsmethode wurde in mehreren Acten ausgeführt: Durch Schnitte zu beiden Seiten des Biceps wurde ein Lappen gebildet, der nach oben und unten mit seiner Umgebung im Zusammenhang blieb. Unter diesem Lappen zog man mit Oel getränkte Compressen, durch welche eine gute Eiterung erregt werden sollte. Nach Verlauf von 14 Tagen etwa trennte man die obere Brücke ab. Der Lappen geht dann weiterhin Veränderungen ein, indem er etwas schrumpft und sich der Vernarbungsprocess auf ihm allmählich entwickelt. Es werden dann nach einiger Zeit, etwa weitere 14 Tage später, wenn der Lappen sich nach der Ansicht des Operateurs im richtigen Zustande befindet, die Ränder des Nasendefectes angefrischt und die Ränder des Lappens mit diesem vereinigt. Um die Anheilung des Lappens zu bewirken, muss der Arm eine ganze Anzahl von Tagen zum Kopf erhoben durch einen Verband gehalten werden. Ist die Anheilung erfolgt, so wird auch die untere Brücke durchtrennt, und in einem letzten Operationsacte werden die Nasenlöcher ausgeschnitten und das Septum gebildet. In die Nasenlöcher legt man Metallröhren ein.

Indessen finden wir auch schon in Deutschland Spuren der Kenntniss der Operationsmethode. In dem „Buch der Bündth-Ertznei“ des deutschen Ordensbruders Heinrich von Pfolspeund, das im Jahre 1460 geschrieben wurde, findet sich eine ziemlich genaue Beschreibung der Operation. Das ganze Verfahren gerieth jedoch anfangs des 17. Jahrhunderts schon wieder in Vergessenheit, und im 18. Jahrhundert glaubte man überhaupt nicht, dass es

möglich wäre, eine Rhinoplastik vorzunehmen. Erst von Gräfe, der Tagliacozza's Werk kannte, versuchte im Jahre 1816 diese Operation wieder. Er ging dabei von der Idee aus, man könne auf diesem Wege eine Nase schaffen, welche die für das betreffende Gesicht als charakteristisch erforderlichen Eigenschaften besässe. Der Erfolg war natürlich ein sehr mangelhafter, indem er diese sehr hohen Ansprüche von Gräfe's keineswegs befriedigte. Das Hauptsächliche war, dass von Gräfe überhaupt dargethan hat, dass die Operation ausführbar ist, und dass er die Aufmerksamkeit der Chirurgen wieder auf diesen Gegenstand gelenkt hat. Er modificirte weiterhin das italienische Verfahren, indem er die einzelnen Operationsacte zusammenzog. Er bewirkte die Umschneidung des Lappens im Arm und die Anheftung an der Nase im ersten Operationsacte, im zweiten nach erfolgter Anheilung die Durchtrennung der Brücke und die Bildung des Septums und der Nasenlöcher. Diese modificirte italienische Methode bezeichnete von Gräfe als die „deutsche". Etwa in derselben Zeit wie von Gräfe hat ein Engländer Carpue aus Indien Nachrichten über dort gebräuchliche Operationsverfahren des Nasenersatzes erhalten und diese indische Methode in England angewendet. — Die weitere Entwickelung der Rhinoplastik ist auf das innigste verknüpft mit dem Namen der beiden Männer, welche in der Folgezeit die erste Stellung auf dem Gebiete der Chirurgie einnahmen: Dieffenbach und von Langenbeck. Dass die Erfolge keine solchen waren, mit denen man zufrieden sein konnte, geht aus dem Urtheile Dieffenbach's über die Rhinoplastik hervor. Er sagt: „Die Beispiele von wahrhaft glänzenden Heilungen sind im ganzen noch sehr selten. Denn weit grösser ist die Zahl der Individuen, deren entstellte Physiognomie durch die neugeschaffene Nase nur um ein geringes verbessert wurde. Noch andere sind endlich durch die Rhinoplastik ohne alle Widerrede noch weit mehr verunstaltet, als sie vor der Operation waren, und lenken durch ihr sonderbares Aussehen die Blicke aller Neugierigen auf das ihrem Gesichte angeheftete eigenthümliche Kunstprodukt." —

Zur Erklärung dieser Worte muss man berücksichtigen, dass von der üblichen Methode wohl zuviel verlangt worden war. Es hatte sich, sowohl beim Nasenersatz in Indien, wie in Italien, in den meisten Fällen nur um den Ersatz eines Theiles der Weich-

theilnase gehandelt, also im ganzen um einen Ersatz der Nasenspitze. Dass dies sowohl nach der indischen wie nach der italienischen Methode möglich ist, mit nicht ganz schlechten Erfolgen, haben neuere Operationen bewiesen. Man ging aber soweit, ganze Nasen, deren knöchernes Gerüst zerstört war, mittelst dieser Methode ersetzen zu wollen. Dass dies nicht gelang, erklärt sich aus Verschiedenem. Wie man leicht sieht, ist die Wundfläche des Lappens nach dem Naseninnern frei. Sie muss granuliren und eine Vernarbung eingehen; durch die hierbei unvermeidliche Verkleinerung der inneren Fläche, die durch die Zusammenziehung des Narbengewebes bedingt ist, kommt es zur Schrumpfung und der sogenannten Kugelung des Lappens. Da weiterhin dem blossen Weichtheillappen jede knöcherne Stütze fehlt, so fällt er natürlich in sich zusammen und giebt dem Zuge der Narbencontraction um so leichter nach. Die anfänglich gut geformte Nase verliert ihre Profilhöhe, und es wird daraus schliesslich ein Weichtheilvorhang, welcher die Apertur bedeckt, in dem die ursprünglichen Nasenlöcher sich als Oeffnungen darstellen, die die Neigung haben, sich immer mehr zu verkleinern, bis sie schliesslich fast vollständig verschwinden. Tagliacozza und ebenso von Gräfe hatten versucht, die Form der Nase dadurch günstig zu beeinflussen, dass sie den Abdruck einer schönen Nase auf der neugebildeten tragen liessen. Zugleich hatte man versucht, durch einen federnden Apparat, welcher auf dem Nasenrücken befestigt wurde und von unten in die Nasenlöcher einfasste, die Nasenspitze möglichst zu heben.

Dieffenbach erkannte das Nutzlose solcher Versuche und beschränkte sich darauf, durch seitliche Compression die Profilhöhe zu erhalten, indem er die Wirkung dieser Compression zu unterstützen suchte, durch ein Gerüst von Narbensträngen, welches er in sinnreicher Weise dadurch hervorbrachte, dass er Insectennadeln an verschiedenen Stellen quer durch die neugebildete Nase stiess. Der Verengerung der Nasenlöcher vorzubeugen, umsäumte er die Nasenlöcher und das Septum und empfahl zu diesem Zwecke, den Hautlappen möglichst gross zu nehmen. Trotzdem war die schliessliche Verbesserung des Resultates keine bedeutende. Die Versuche mit totaler Rhinoplastik aus der Wangenhaut zeigten, dass dies weniger geeignet sei, als die Stirnhaut, indem sie

noch stärker schrumpfte. Später sucht von Langenbeck unter Benutzung der osteoplastischen Thätigkeit des Periostes der Nase ein schaliges Knochengerüst zu geben, indem er in dem Stirnlappen nicht bloss die Haut und das subcutane Gewebe, sondern auch das Periost des Stirnbeines mitnahm. Die Nase wurde dadurch etwas derber, doch die theilweise eintretende Knochenbildung war nicht von Nutzen, da der gebildete Knochen alsbald wieder resorbirt wurde. Ferner versuchte man, um Nasenrücken und -spitze die gewünschte Erhebung zu geben, die Einheilung von fremden Körpern, vor allem Gerüste aus Bernstein, Kautschuk und Metallen. Martin beschreibt in seinem Buche einige von Ollier und anderen französischen Chirurgen nach dieser Methode behandelte Fälle, zu denen er das Platingerüst anfertigte. Dasselbe war geformt aus Platinstreifen von etwa 5—6 mm Breite und stellte eine dreischenklige Stütze dar. Die freien Enden der Schenkel trugen Spitzen aus Platindraht, welche in die Knochenwände in der Umgebung der Apertur in besonders zu diesem Zwecke vorgebohrte Löcher eingesetzt wurden. In allen beschriebenen Fällen zeigte sich jedoch im Laufe der Zeit, dass an irgend einer Stelle, gewöhnlich am Septum, eine Nekrose des Lappens eintrat, die nach Martin's Ansicht vermieden werden könne, wenn man den Lappen entsprechend gross schneide. Ich glaube nicht, dass dies der Fall ist. Man wird immer wieder sehen, dass infolge der Narbencontraction der Lappen sich über das Gerüst zurückzieht.

Die Fortschritte von Bedeutung, welche weiterhin die Rhinoplastik zu einer erfolgreichen Operation zu gestalten ermöglichten, sind gewonnen worden durch Benutzung der Resultate, welche man erzielte bei Versuchen mit partieller Rhinoplastik und mit operativer Behandlung der Sattelnase. Auf beiden Gebieten hat schon Dieffenbach Methoden angegeben. Er nimmt auch, wenn es sich nur um Ersatz kleinerer Defecte der Nase handelt, mit Vorliebe den Lappen aus der Stirn, gestützt auf die Erfahrung, dass diese Lappen noch verhältnissmässig die geringste Neigung zur Schrumpfung zeigen. Dabei verfährt er so, dass er den Lappen von der Umdrehungsstelle an einheilt; z. B. beim Ersatz des Septums bildet er einen sehr langen, schmalen Stirnlappen mit einem Stiele an der Nasenwurzel, führt hierauf von

der einen Seite des Stieles einen Schnitt längs des Nasenrückens bis zum Defect und heilt in diesen Schnitt den Stirnlappen von seiner Umdrehungsstelle an ein. Nachdem das Septum vollkommen angewachsen und seine Ernährung gesichert ist, excidirt er den in den Nasenrücken eingeheilten Stiel. Er erreicht dadurch eine grosse Sicherheit gegen Nekrose des Lappens. Bei Ersatz eines Nasenflügels verwendet man mit Vortheil, wenn noch einigermassen brauchbare Ränder des zerstörten Flügels erhalten sind, diese zur Umsäumung des neugebildeten Flügels. Zum Zwecke der partiellen Rhinoplastik hat man ferner neben der frontalen Methode die nasale ausgebildet, bei welcher der Lappen für den Defect aus dem gesunden Theil der Nase genommen wird; eventuell aus der Haut der Nasenwurzel und des Augenwinkels. Es ist diese Art der Operation besonders von von Langenbeck, Busch und von Volkmann vervollkommnet worden.

Zum Ersatz des Septums hat man weiterhin sich Material zu verschaffen gesucht aus der Oberlippe und ebenso die Wange zum Ersatz der Nasenflügel herangezogen. Handelt es sich um Defecte der Nasenspitze an noch erhaltenem grösseren Nasenstumpf, so empfahl von Volkmann, um eine gute Prominenz der Nasenspitze zu erzielen, die Bildung eines sogenannten federnden Läppchens. Er löst auf dem Nasenstumpf die vorhandene Haut mit dem Periost von oben nach unten ab und schlägt sie so herab, dass die Wundfläche nach aussen sieht. Die Ablösung des Lappens wird nur so weit ausgeführt, dass eine gewisse Gewalt nöthig ist, um ihn in der gewünschten Stellung zu erhalten. Hierüber legt er einen Lappen aus der Stirn, der durch den untergelegten Lappen vor dem Einsinken bewahrt bleibt. Ein sehr günstiges Resultat erzielte Thiersch, indem er den zur Bildung der Nasenspitze verwendeten Lappen in seiner ganzen Ausdehnung mit Wangenlappen unterfütterte: er bildete beim Ersatz der Nasenspitze und des Septums aus jeder Wange einen Lappen, dessen Basis am seitlichen Defectrande lag. Diese Lappen wurden nach innen umgerollt, so dass sie mit ihren wunden Flächen in der Mitte zusammenkamen. Sie bildeten auf diese Weise in der Mitte ein Septum und durch das Einrollen zugleich zwei mit Haut bekleidete Röhren, die Nasenhöhlen mit den Nasenlöchern. Ueber diese, die Innenwand der Nase bildende Stütze

wurde ein Stirnlappen heruntergeschlagen. Man sieht, dass auf diese Weise keine granulirende Wundfläche an der neugebildeten Nase entsteht. Es ist infolgedessen auch kein Grund zur Narbenschrumpfung und dadurch bedingten Kugelung des Lappens gegeben. Der Nachtheil der Methode ist der Umstand, dass man statt einer Narbe auf der Stirn noch weitere zwei auf den Wangen zu setzen hat.

Um eingesunkenen Nasen ihre natürliche Form wieder zu geben, empfahl Dieffenbach folgendes Verfahren: Er spaltet durch vier Schnitte die Nase in drei Streifen, die mittleren Schnitte fassen den Nasenrücken, Spitze und Septum zwischen sich, während die seitlichen vom inneren Augenwinkel bis zum hinteren Rande der Nasenflügel verlaufen. Alle drei Streifen werden beweglich gemacht und ihre Seitenränder so zugeschnitten, dass beim mittleren die Hautoberfläche breiter ist als die Wundfläche; bei den seitlichen umgekehrt. Die Lappen werden dann mit ihren abgeschrägten Flächen wieder vereinigt und noch dadurch die Nase etwas mehr hervorgedrängt, dass die jederseits ein Stück weit abgelöste Wangenhaut mittelst Lederschienen und durchgestossener langer Insectennadeln nach der Mitte zusammengepresst wird. Ferner hat man die Methode der Aufpflanzung und der Unterpflanzung in Anwendung gebracht. Bei ersterer wird über die eingesunkene Nase ein Stirnlappen gelegt, nachdem man durch einen Schnitt am unteren Rande des Sattels die Weichtheile mobil gemacht, von allen ihren Verwachsungen gelöst und in ihre natürliche Lage gebracht hat.

Bei der Unterpflanzung spaltet man die eingesunkene Nase in der Mittellinie tief und pflanzt in diese Spalte einen Stirnlappen ein. Nachdem derselbe eingeheilt ist, wird er von der Mittellinie aus nach beiden Seiten gleichmässig ein Stück weit angefrischt und hierauf die Ränder der angefrischten Zone in der Mitte vereinigt, so dass das angefrischte Stück des Lappens in die Tiefe zu liegen kommt. Indem man dieses Verfahren mehrfach wiederholt, erreicht man schliesslich, dass der ganze in der ersten Operation eingesetzte Lappen in die Tiefe verlegt und sozusagen unter die eingesunkene Parthie der Nase untergepflanzt wird. Durch die Methode der Unterpflanzung liess sich ein grösserer Erfolg nicht erzielen. Die Resultate nach der ersten

beschriebenen Manier wurden beeinträchtigt durch die Narbencontraction des aufgepflanzten Lappens. Derselbe bildete schliesslich einen Wulst, indem er sich in der Richtung von unten nach oben zusammenzog und damit die ursprünglich richtig gelegte Nasenspitze wieder in ihre vorherige falsche Lage zurückbrachte. Ollier versuchte als erster der Nase auf operativem Wege ein knöchernes Gerüst zu verschaffen. Er nahm dasselbe von den Knochenrändern der Apertura pyriformis. Nachdem er zwei mitten auf der Stirn spitzwinklig zusammenlaufende Schnitte geführt hatte, präparirte er die ganz eingesunkene Nase unter Mitnahme des Stirnperiostes nach unten ab. Darauf machte er mit Hilfe der Stichsäge Stücke der benachbarten Knochenränder beweglich, so dass sie durch ihr Periost im Zusammenhange mit der Umgebung blieben. Diese wurden aufgestellt und sollten der aufgerichteten Nase als Stütze dienen. Auch er wendete zur Besserung des Erfolges seitliche Compression an. Es zeigte sich jedoch, dass die Knochenstützen sehr leicht nekrotisch wurden, jedenfalls aber zu schwach waren, um dauernd die Last der Weichtheile hochzuhalten.

von Langenbeck hatte schon im Jahre 1864 vorgeschlagen, mit dem Stirnhautlappen bei rhinoplastischen Operationen ein dem Umfang des zu ersetzenden Knochens entsprechendes Stück der Tabula externa des Stirnbeines auszumeisseln und über den Defect überzupflanzen. Jedoch liess ihn die Befürchtung einer Infection mit folgender Meningitis von einem Versuche derartigen abstehen. Als man durch die Anwendung der Antisepsis und Asepsis vor dieser Gefahr nicht mehr zurückzuschrecken brauchte, lag es nahe, dieses Verfahren in die Praxis einzuführen, und König hat als erster mehrfach in diesem Sinne Operationen ausgeführt. Er wendete es zunächst bei Sattelnasen an.

Durch einen Querschnitt am unteren Ende des Sattels wird die eingesunkene Weichtheilnase mobilisirt und in entsprechende Lage gebracht, hierauf aus der Stirn ein $^3/_4$ cm breiter Lappen senkrecht von der Nasenwurzel nach oben entnommen, welcher Haut, Periost und Tabula externa enthält. Dieser wird nach unten umgeklappt, so dass er mit der Knochenfläche nach aussen sieht, und etwas unter dem Niveau der Haut mit der Weichtheilnase vernäht. Zur Deckung des Defectes und des neugewonnenen

Nasenrückens wird in derselben Sitzung ein seitlich der Stirn entnommener Hautlappen herabgeschlagen. Der Erfolg dieser Operation war als gut zu bezeichnen, insofern die Stütze knöchern blieb; doch sieht man, dass eine zweifache Narbe auf der Stirn entstehen muss. Um diesem Nachtheile zu begegnen, nahm Israel Abstand von der Bedeckung des Knochenlappens durch einen zweiten Stirnlappen, sondern überliess die Knochenfläche der Vernarbung, wodurch die nach dem Nasenreste gekehrte Haut nach der Vorderseite der Knochenspange gezogen wurde, so dass der Knochen schliesslich zu $^2/_3$ mit Haut überkleidet wurde. Nach der Vernarbung spaltete er in einer zweiten Sitzung die Haut des eingesunkenen Nasenrückens und präparirte diese Haut als breite Lappen nach beiden Seiten zurück. Hierauf präparirte er ebenfalls von dem Hautknochenlappen, an dem Narbenrande beginnend, dessen Haut von vorn nach hinten zurück, so dass wiederum zwei seitlich gelegene Lappen entstanden, welche weiterhin in der Weise verwendet wurden, dass die Haut des Hautknochenlappens zur Unterfütterung der beiden Lappen benutzt wurde, welche aus der Haut des eingesunkenen Nasenstumpfes gebildet waren. Die letzteren wurden durch Naht möglichst über die Knochenspange vereinigt und so mit Benutzung der von Thiersch angegebenen Unterfütterungsmethode ein Resultat geschaffen, bei welchem die Narbencontraction nicht zu fürchten war und eine zuverlässige Knochenstütze die Nase vor erneutem Zusammensinken bewahrte. Die Anwendung der Knochenüberpflanzung und der Unterfütterung auf die totale Rhinoplastik liess einen guten Erfolg erhoffen. Doch schreckten die Operateure vor dem Gedanken zurück, ausser der Stirnnarbe, wie schon erwähnt, noch zwei Wangennarben schaffen zu müssen, da man sicherlich im einzelnen Falle nicht voraussagen kann, ob nicht schliesslich eine Zerrung der übrigen Weichtheile des Gesichtes eintritt, die einmal sehr entstellend wirken muss und weiterhin leicht Ektropium herbeizuführen im Stande ist. So suchte 1888 von Hacker bei totaler Rhinoplastik unter Umgehung der Unterfütterung dadurch zum Ziele zu kommen, dass er mit dem Stirnlappen im Zusammenhang einen Knochenlappen aus der Stirn nahm, welcher den Nasenrücken und das Septum bildete, indem derselbe in der Gegend der Nasenspitze eingeknickt wurde. von Schimmel-

busch veröffentlichte ein Verfahren, wie es in der Klinik von Bergmann's öfters zur Anwendung gelangte, und welches bezweckte, der Nase eine vollkommen knöcherne Wandung zu geben. Ein entsprechend bemessener Lappen aus der Stirn wird umschnitten, und in seiner ganzen Ausdehnung mittelst breiter Meissel eine dem Lappen adhärente Knochenlamelle mitgenommen. In der gleichen Sitzung wird die Deckung des Defectes durch Lappenverschiebung bewirkt, indem man von den Ecken desselben innerhalb der Haargrenzen Schnitte zu den Ohren führt und die so entstandenen Lappen nach den Orbitalrändern zu ablöst. Durch Naht in der Mitte wird eine lineare Narbe auf der Stirn geschaffen, während die Wundflächen auf dem Kopf, soweit sie nicht durch Naht zu schliessen sind, der Granulation überlassen bleiben. Die Wundflächen des Stirnlappens lässt man granuliren und deckt sie nach vier bis acht Wochen mittelst Transplantationen nach Thiersch. Sind dieselben gut angeheilt, so erhält der Lappen seine Nasenform, indem er von der transplantirten Seite aus in der Mitte eingesägt und ihm eine Dachform gegeben wird, so dass die Haut nach aussen sieht. Hierauf frischt man die Defectränder an, legt die Knochenränder der Apertur frei und vereinigt durch Knochennähte die Knochenlamelle des Lappens mit denselben. Der untere Theil der Haut wird mit der Wangenhaut vereinigt, das Septum kann man aus kleinen Lappen bilden, die von den Rändern der Apertur abgelöst und in die Nasenspitze eingenäht werden. Nach weiteren drei Wochen wird der Stiel des Lappens durchtrennt, zurückgeklappt und die Nase vollkommen eingenäht. Um in der ersten Zeit eine Abflachung der Nase zu vermeiden, durchsticht man an Stelle der Impressionen, welche sich normaler Weise über den Nasenflügeln finden, die neugebildete Nase und legt einen Draht durch dieselbe, welcher beiderseitig mit Knöpfen armirt wird.

Rotter hat schon früher einen ähnlichen Versuch gemacht, dabei aber die transplantirte Seite des Hautknochenlappens nach aussen sehen lassen, wodurch die Nase ein nicht gerade schönes Aussehen erhielt.

Bei der Sattelnase bildet man den gleichen Lappen und lässt ihn ebenfalls granuliren. Dann wird die Sattelnase der Länge nach gespalten und die beiden Hälften zurückpräparirt, bis die

Knochenränder der Apertur frei liegen. Nun stellt man den Lappen dachförmig mit der Haut nach innen auf diese Ränder und vereinigt die Nasenhaut wieder über dem solchergestalt angebrachten Gerüst.

Verschiedene Chirurgen haben in der neueren Zeit Fälle beschrieben, in denen zu möglichst zweckmässiger Ausnutzung vorhandener Reste oder um bestimmte, im einzelnen Falle gegebene Schwierigkeiten zu überwinden, sinnreich erdachte Abänderungen bei den verschiedenen Operationsverfahren in Anwendung kamen, z. B. Madelung, Mikulicz, Trendelenburg u. a. Es würde den Rahmen dieser Ausführung überschreiten, auf alle die Einzelfälle einzugehen. Nur kurz erwähnen möchte ich noch die Veröffentlichung folgender Autoren:

Küster räth wieder die Verwendung der Armhaut bei rhinoplastischen Operationen an und zwar sowohl zur Gewinnung von Unterfütterungslappen als auch beim Ersatz der Nasenspitze, wobei er einen recht günstigen Erfolg erzielt habe.

Israel hat in zwei Fällen mit Erfolg freie Knochenspangen aus der Tibia in Länge von etwa 3—4 cm in die Sattelnase eingepflanzt und dieser hierdurch eine Stütze zu geben versucht. Bei einem Mädchen hat er, um die Stirnnarbe zu vermeiden, ebenfalls die Rhinoplastik aus dem Arm gemacht und dabei einen Hautknochenlappen verwendet, den er in der Gegend des Unterarmes entnahm, da, wo die Ulnakante nahe unter der Haut liegt. Die Operation musste in sechs Acten ausgeführt werden, die sich über acht Wochen vertheilten. Doch meint Israel, dass man bei Vermeidung einiger vorgekommener Fehler das Verfahren sehr abkürzen könne. Für Operation der Sattelnase hat man weiterhin einen Hautknochenlappen aus der Stirn entnommen, welcher seine Ernährungsbrücke nicht an der Nasenwurzel, sondern an der mobilisirten Weichtheilnase hatte. Einen solchen Fall beschreibt Wolff. Nicht ohne Interesse ist der mehrfach mit Erfolg ausgeführte Versuch, als Nasenrücken die ersten beiden Glieder des kleinen Fingers der linken Hand einzupflanzen, sowie der Ersatz der Nasenspitze mit Hilfe eines Keiles, welchen man aus der Plantarfläche der Kuppe der kleinen Zehe entnommen hatte.

Eine Ergänzung und Unterstützung des operativen Verfahrens bei der Behandlung von Nasendefecten und Difformitäten bildet

das neuerdings mit Erfolg entwickelte orthopädische Verfahren. Es wird bei demselben der Versuch gemacht, Nasen, welche durch den Verlust ihres natürlichen Stützgerüstes zusammengesunken sind, oder auch auf operativem Wege hergestellte Nasen, die infolge mangelnder Unterstützung ihre Profilhöhe wieder verloren haben, durch besonders construirte Apparate zu heben; weiterhin Verengerungen der Nasenlöcher und Verbiegungen des Septums zu beseitigen. Den ersten Versuch derart machte Mühlreiter, indem er bei einer Patientin, deren Nase durch luetische Processe ihres natürlichen Gerüstes zum Theil beraubt war, folgende Apparate anbrachte: Die Patientin hatte eine Perforation des harten Gaumens, und Mühlreiter fertigte eine Platte, welche mit Klammern an den Zähnen fixirt war. Von der Platte ging durch die Perforation ein entsprechend gebogener Platindraht, welcher als Stütze für ein dachförmiges Nasengerüst aus Kautschuk diente. Dieses Gerüst wurde durch die Nasenlöcher eingeführt und trug an seiner Rückenfläche eine Kautschuktasche, die sich nach unten öffnete, und in welche das Ende des Platinstiftes eingriff. — Weiter beschreiben Sauer und Jessen Fälle, in denen sie Gerüste anfertigten für Nasen, welche durch Rhinoplastik hergestellt waren. Sauer geht dabei von dem Gedanken aus, dass die Stütze nur dann ohne Schaden getragen werden könne, wenn sie in einem festen Punkt Halt finde. Innerhalb dieser Befestigung erst vermöge sie wirklich als Stütze zu dienen. Das Misslingen früherer Versuche schiebt er darauf, dass die Stützen ohne Rücksicht auf diese Nothwendigkeit einfach in die Fleischnase eingeschoben wurden. Da sie sich nun bei jedem Muskelzuge mitbewegen mussten, verursachten sie Decubitalgeschwüre. Ebenso dürfe die Stütze nirgends schärfere Ecken und Kanten haben; sie müsse so eingerichtet sein, dass sie nachts herausgenommen werden könne, damit sich die Schleimhäute erholen. Er benutzte als Stützpunkt die Unteraugenhöhlenränder nach oben hin, unten lässt er seine Stütze auf dem Oberkieferrande aufsitzen. Diese selbst ist sehr leicht und dünn, aus hartem Kautschuk gearbeitet, welcher zwischen Zinn vulkanisirt wurde, um ihm eine möglichst glatte Oberfläche und grosse Dichtigkeit zu geben. Jessen fertigte eine Nasenstütze aus Celluloid, bestehend aus einem Septum und zwei vorn sich ansetzenden Bogen,

welche die Nasenlöcher bildeten. Sauer gab seiner Stütze nach einem exact hergestellten Abdruck eine solche Form, dass sie an der Nasenwand überall gleichmässig anlag. Beide Stützen wurden gut ertragen. Skogsborg suchte einer luetischen Nase ein Gerüst zu geben und verfuhr dabei folgendermassen: Die bestehenden Verwachsungen wurden gelöst und die Nase tamponirt. Sodann verfertigte er ein Septum aus Neusilber mit einem Dach für die Nasenspitze, an welches an jeder Seite nach den Nasenlöchern gebogene Uhrfedern geniethet wurden, deren eines Ende frei blieb. Das ganze Gerüst wurde mit schwarzer Guttapercha umhüllt und so eingeführt. Weiterhin trug man allmählich mehr Guttapercha auf, bis die Nase die gewünschte Form erhalten hatte. Der Apparat stützte sich auf den vorspringenden Rand des Oberkiefers. Schliesslich wurde das Ganze in Kautschuk ausgeführt. Der Patient erhielt die Anweisung, sich öfters das Gerüst herauszunehmen und die Nasenhöhle mit Borsäurelösung auszuspülen. Martin schlägt vor, ähnliche Gerüste, wie er sie für die Unterstützung des Lappens bei totaler Rhinoplastik anfertigte, auch unter die eingesunkene Nase einzuheilen. Der Erfolg ist nur theilweise günstig gewesen, da die Gerüste mitunter nicht ertragen wurden. Ferner giebt er in seinem Buche die genaue Beschreibung sehr hübsch erdachter, zusammenlegbarer Gestelle, welche ihre Aufgabe in mehr oder weniger vollkommener Weise zu erfüllen vermögen. Ebenso wandte Mikulicz ein zusammenlegbares Gerüst an, machte mit demselben aber keine sehr günstigen Erfahrungen. Der Effect aller dieser Massregeln wird gewöhnlich im Laufe der Zeit dadurch beeinträchtigt, dass die Wunden, welche infolge der Lösung der narbigen Verwachsungen entstanden sind, zugranuliren und eine neue Veranlassung zu Narbenschrumpfung geben, welche schliesslich zwingt, das Gerüst wegzulassen. In dem Falle von Mühlreiter waren die eingesunkenen Theile der Nase nicht durch Verwachsungen zurückgehalten, und in allen solchen Fällen wird ein einigermassen gut passendes Gerüst, mag es angefertigt sein nach welchem Princip auch immer, leicht zu einem günstigen Resultate führen. Um ausgedehnten Verwundungen, wie sie bei der Narbenlösung mitunter nicht vermeidlich sind, aus dem Wege zu gehen, machte man den Versuch, mittelst federnder Apparate durch Narbendehnung

eine Hebung des Nasenrückens zu erzielen. Die zu diesem Zwecke von Martin angegebenen Apparate sind in seinem Buch, dem wir Fig. 1—6 entlehnen, abgebildet. Der Erfolg trat nur sehr langsam ein, denn die Spannung der Federn darf nur eine ausserordentlich geringe sein, wegen der leicht auftretenden Reizung des gedrückten Narbengewebes. Die Construction der Apparate ist aus der Zeichnung leicht zu ersehen. Fig. 1 und 2 sind nach demselben Princip gefertigt. Sie bestehen nämlich aus zwei Kautschukplatten, welche bestimmt sind, sich zu beiden Seiten des Septums anzulegen und gegeneinander gespannt erhalten werden durch eine Feder, die unter dem Septum von einer Platte zur

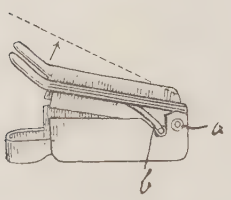

Fig. 1.

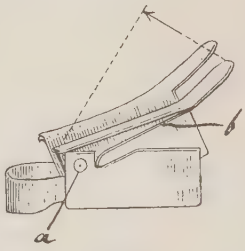

Fig. 2.

anderen verläuft. Beide Platten tragen einen Einschnitt an ihrer vorderen Langseite, aus dem eine andere Kautschukplatte wie die Klinge eines Taschenmessers hervortritt, welche mit der ersten Plattenfläche durch das kleine Scharnier *a* verbunden ist. Die Feder *b* drückt gegen die bewegliche Platte und hebt dieselbe in dem Sinne des Pfeiles nach der punktirten Linie zu. Die vordere Kante der beweglichen Platte ist mit einem Wulst aus weichem Kautschuk versehen. 1 soll dazu dienen, die eingesunkene Nasenspitze zu heben, während 2 zur Verwendung kommt bei Hebung des Nasenrückens an einer höher gelegenen Stelle. Fig. 3 und 4 zeigen Apparate, die ebenfalls zur Hebung des eingefallenen Nasenrückens Verwendung finden können. Die beiden Kautschukplatten *a* sind mit Scharnieren an einem Platindraht befestigt, dessen Biegung der Grenze zwischen Nase und Oberlippe entspricht. Sie sind bestimmt, sich auf dem Boden des unteren Nasenganges zu legen und tragen Federn, welche mittelst spindelförmiger Kautschukfortsätze gegen die eingesunkenen Stellen an-

drücken sollen. Endlich hat Martin noch einen Apparat angegeben, der in anderer Weise wirkt, Fig. 5. Derselbe besteht ebenfalls aus zwei Platten, die sich gegen das Septum legen und mittelst einer Feder verbunden sind. Von der linken Platte geht nach der rechten Seite des Nasenrückens, von der rechten Platte nach links ein federnder Draht, welcher eine Kautschukplatte trägt, die sich an die Seitentheile der eingesunkenen Stelle anlegt. Durch diese seitliche Compression soll bei diesem Apparat die Hebung des Nasenrückens bewirkt werden. Der letzte Apparat hat das Unangenehme, dass er sichtbar ist, was bei der Dauer der Behandlung, die auf mehrere Monate, öfters auf ein Jahr sich

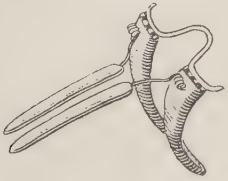

Fig. 3.

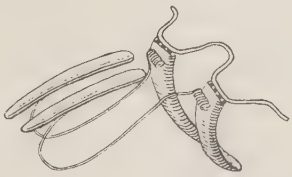

Fig. 4.

ausdehnen muss, schwer ins Gewicht fällt. Bei den erstgeschilderten Apparaten sieht man ohne weiteres, dass sich die spindelförmigen Fortsätze sicher nicht gleichmässig dem zu hebenden Narbengewebe adaptiren können. Ebenso sind die Plättchen leicht im Stande, am Nasenboden Druckstellen hervorzurufen, da sie aus freier Hand geformt sind. Das Narbengewebe zeigt nur in ganz seltenen Fällen glatte Beschaffenheit. Gewöhnlich springen einzelne Leisten und Stränge hervor, welche bei jeder Narbe die empfindlichsten Theile darstellen. Es ist natürlich, dass ein Druck, der lediglich auf diese Gewebstheile wirkt — und das thun die spindelförmigen Fortsätze der Martin'schen Apparate — nur sehr gering sein darf, wenn er keinen Schmerz verursachen soll. Construirt man nach demselben Princip Apparate, welche nach genauen Abdrücken der Nasenhöhle gefertigte Peloten tragen und deren Stützplatte sich ebenso exact dem Nasenboden anlegen, so wird man grössere Spannung der Feder anwenden können und rascher zum Ziele kommen, ohne unangenehme Reizerscheinungen befürchten zu müssen. Dies betont sowohl Sauer in seiner Aeusserung über derartige Apparate, als besonders auch

Aeyräpää. Er sagt: will man Nasenrücken aufrichten, so muss man acht geben, dass der Druck über die ganze Oberfläche gleichmässig vertheilt wird. Was einzelne Stellen nicht ertragen können, kann die ganze Oberfläche aushalten. Dies ist wohl der hauptsächlichste Grund, wesshalb Aeyräpää mit seinen Apparaten so günstige Erfolge erzielt hat. Ausserdem stützt er seinen Hebungsapparat womöglich gegen die Zähne, die natürlich viel leichter im Stande sind, einen kräftigeren Druck zu ertragen, als die weichen Gewebe des Nasenbodens. Er fertigt zu diesem Zwecke eine Gaumenplatte mit Klammern und bringt an der Rückseite derselben eine Stütze an, welche durch eine Oeffnung im harten Gaumen geführt wird. Ist eine solche nicht schon vorhanden infolge der pathologischen Processe, so legt er künstlich eine an, in dem er ein Bohrloch von entsprechender Breite ein wenig seitwärts der Mittellinie, $2^1/_2$ cm hinter dem Centralschneidezahn anbringt. Martin hatte auch die Befestigung des Stützapparates an den Zähnen vorgeschlagen. Doch wollte er die Communication in dem Gewebe zwischen Oberlippe und dem Kiefer anlegen. Da die Lippe in ständiger Bewegung ist, so wird an dieser Stelle ein 2 mm starker Draht leicht unangenehme Empfindungen verursachen. Auch wird in manchen Fällen bei kurzer Oberlippe der Bügel der Platte, welcher an der Vorderseite des Alveolarbogens verläuft und die Stütze tragen soll, leicht sichtbar sein, so dass das Verfahren Aeyräpää's zweifellos den Vorzug verdient. Der Eingriff ist so geringfügig und bei Anwendung eines localen Anästheticums so wenig schmerzhaft, dass ernsthafte Einwendungen gegen denselben sich kaum machen lassen. In seinem Werke über die orthopädische Behandlung der Sattelnase zeigt Aeyräpää an 20 Fällen die Anwendungsweise seiner Methode. Das Wesentlichste ist, wie gesagt, das genaue Anliegen des Stützapparates, wodurch selbst bei Anwendung eines relativ kräftigen Druckes Reizerscheinungen vermieden werden. Den dazu nöthigen Abdruck der Nasenhöhle verschafft er sich unter Anwendung von Guttapercha. Als Träger der Abdruckmasse be-

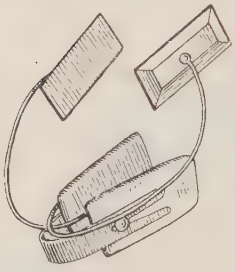

Fig. 5.

nutzt er Stückchen von Nélaton-Kathedern. Für die Schwierigkeiten, die im Einzelfalle zu überwinden sind, lassen sich allgemeine Regeln nicht aufstellen. In den mitgetheilten Fällen findet man ein reichliches Material zum Studium dieser Verhältnisse. Bisweilen gelingt es beim ersten Abdrucke nicht, ein genaues Resultat zu erzielen. Man fertigt dann eine Hohlform aus Weichkautschuk nach dem gewonnenen Abdrucke, versieht diese mit einer dünnen Lage erweichter Guttapercha und führt sie so in die Nasenhöhle ein. Indem man in die Höhlung Watte einstopft und von aussen mit dem Finger die Nasenwände leicht andrückt, erhält man wohl meist den gewünschten genauen Abdruck. Aeyräpää entfernt den Abdruck dann erst nach 24 Stunden, damit er genügend hart geworden ist. In Fällen, wo es nöthig war, zur Erreichung der wünschenswerthen Hebung grössere Narbenmassen zu lösen und wo infolge dessen breite Wundflächen entstanden, hat er dieselben durch Hauttransplantation nach Thiersch gedeckt, um neue stärkere Schrumpfungen zu vermeiden. In einigen Fällen, wo er eine Perforation des Gaumens nicht anbringen konnte, wendete er die Martin'schen Apparate an, erreichte aber damit bezüglich des Aussehens keinen besonderen Erfolg. Dagegen wurde die Athmung frei.

Um schiefstehende Nasen gerade zu richten, hat Sauer eine Methode angegeben, die geeignet ist, wenn es sich um blosse Deviationen des Septums handelt, günstige Erfolge zu erzielen, ohne dass ein operativer Eingriff sich nöthig macht. Er schloss aus der Erscheinung, dass der Lippendruck im Stande ist, die Vorderzähne zurückzudrängen, es müsse auch möglich sein, auf die Hartgebilde der Nase, in erster Linie das Septum, einen nur auf die Spannung der Muskeln und Weichtheile gestützten Druck auszuüben, der bestehende Difformitäten zu corrigiren im Stande wäre. Der Erfolg bestätigte seinen Schluss. Er beschreibt zwei Fälle, die er nach beendeter Correctur acht, bez. fünf Monate beobachtet hat, ohne dass eine Veränderung des guten Resultats eingetreten wäre. Er verfährt folgendermassen: Um einen genauen Abdruck der Nasenhöhle zu erhalten, wendet er einen etwa U-förmig gebogenen Draht an, dessen Biegungsstelle möglichst hoch bis unter das Nasendach geschoben wird, während der eine Schenkel in den Winkel zwischen Septum und seitlicher Nasen-

wand zu liegen kommt, der andere längs des Septums zu dem Winkel zwischen Septum und Oberlippe herabläuft. Dieser Draht dient als Träger der Abdruckmasse. Vor dem Einbringen derselben wird der Eingang der Nase ebenso wie die Masse gut mit Vaselin bestrichen. Ist der Abdruck erhärtet und entfernt, so trägt man an der Stelle, wo Druck ausgeübt werden soll, etwas Wachs auf und giesst darnach in Alabastergyps eine Hohlform in zwei Theilen, deren Naht dem grössten Umfange des Abdrucks entspricht. Die Hohlform wird innen mit Benzolkautschuklösung bestrichen, und nach vorher angefertigten Schablonen schneidet man sodann für jede Hälfte eine dünne Scheibe weichbleibenden Kautschuks. Die Ränder des Kautschuks sollen ein wenig überstehen und werden ebenfalls mit Lösung bestrichen. Nun bringt man die Form zusammen, stopft die Nahtstelle fest und füllt den Hohlraum dieser Kautschuktasche mit Gypsbrei. Nach dem Vulkanisiren schneidet man mit einer gebogenen Scheere entsprechend den Nasengängen ein Loch in die Kautschukhohlform, fettet diese sowie den Naseneingang ein und führt sie an ihren Platz. Etwa überstehende Ränder werden abgeschnitten. Der Druckapparat ist möglichst Tag und Nacht zu tragen. Nachts wird er mittelst eines mit einer Nadel durchgezogenen Fadens, welcher um die Ohren gelegt wird, vor dem Tiefergleiten bewahrt. Sobald die Nähte der Form defect werden und der Apparat keinen Druck mehr ausübt, was man daran erkennt, dass er herausfällt, wird eine neue Hohlform gefertigt, und man kommt jetzt, während man beim ersten Abdruck nur bis zu einer gewissen Höhe den Abdruckträger hat emporschieben können, schon um ein entsprechendes Stück weiter nach oben, woraus man ohne weiteres den Erfolg der Behandlung taxiren kann. Eventuell kann man in jede Nasenhöhle einen Apparat einlegen, da derselbe die Nasenathmung kaum behindert; muss dann natürlich Sorge tragen, dass die Druckpunkte richtig angelegt sind. Bei einer 12jährigen Patientin, welche als Folge einer Hasenschartenoperation eine Verkrümmung der Nase zeigte, wurde der Erfolg in drei Monaten erreicht bei fortwährendem Tragen der Hohlform. Bei einem 17jährigen jungen Mann mit stärkerer Verkrümmung dauerte die Behandlung fünf Monate, da der Apparat nur nachts getragen wurde. Es wurden vier, bez. drei Hohlformen gebraucht. Mittelst

dieses Apparates ist es auch möglich, die Nasenlöcher zu erweitern. Eine andere von Martin angegebene Vorrichtung zum Erweitern der Nasenlöcher zeigt Fig. 6. Dieselbe besteht ebenfalls wieder aus zwei Platten, die sich dem Septum anlegen und den Apparat in der Nase fixiren. Mit der einen Platte durch eine dünne Kautschukspanne verbunden, ist die keulenförmige Anschwellung *a*, deren Entfernung von der Platte je nach Bedarf regulirt werden kann, indem man die Spange erwärmt und durch Biegen derselben eine grössere oder geringere Entfernung der verbundenen Theile herstellt. Der Schlitz *b* ermöglicht den Durchgang der Athmungsluft. Gegenüber dem Sauer'schen Verfahren zeigt dieser Apparat wieder den Nachtheil des unvollkommenen Anschlusses an die Weichtheile. Nach denselben Principien wie die in Fig. 1 und 2 dargestellten Vorrichtungen hat Martin ferner einen Druckapparat hergestellt, durch den es möglich ist, Deviationen des Septums zu beseitigen. Die genaue Beschreibung und Abbildung ist in Martin's Werk enthalten. Ich glaube, dass das Sauer'sche Verfahren bedeutende Vorzüge gegenüber den letztangeführten hat und verzichte deshalb auf die nähere Beschreibung. Mittelst der beschriebenen Methode ist es unzweifelhaft möglich, die Resultate der rhinoplastischen Operation wesentlich zu bessern, zum Theil auch ohne äusserlich sichtbare Narben deformirte Nasen mit vollkommenem Erfolge zu behandeln. Mit dem von den Chirurgen in der Mehrzahl der Fälle angewendeten operativen Verfahren verglichen, zeigen diese orthopädischen Methoden unleugbare Vortheile, so dass es gerechtfertigt wäre, sie, wo nur immer möglich, zu versuchen, vor allem — da durch dieselben der Zustand auf keinen Fall verschlimmert werden kann und äusserlich sichtbare Narben nicht gesetzt werden. Eine künstlich angelegte Perforation des harten Gaumens würde, sich selbst überlassen, in sehr kurzer Zeit sich schliessen. Sind bei schiefstehenden Nasen neben der Verbiegung des Septums noch Auflagerungen auf demselben vorhanden, so ist es möglich, dass die Formveränderung nur sehr langsam vor sich geht und trotz Freiwerdens beider Nasenlöcher die Athmung doch eine behinderte bleibt.

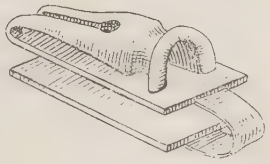

Fig. 6.

In diesen Fällen wird man dann immer noch operativ vorgehen müssen.

Der Ersatz verloren gegangener Theile durch Prothese wird auch bei vollkommenster Ausbildung der Rhinoplastik seinen Platz behaupten. Die Ausführbarkeit der Rhinoplastik ist immer an gewisse Bedingungen geknüpft, welche die Anwendung der Operation gerade in den schlimmsten Fällen unmöglich machen. Ueber eine gewisse Grösse darf der Defect nicht hinausgehen, namentlich was den Verlust angrenzender Knochenparthien betrifft. Narben oder Erkrankungen der Hautparthien, welche für die Lappenbildung in Betracht kommen, würden auch die Operation contraindiciren. In manchen Fällen von lupösen Erkrankungen der Nase ist es unmöglich, das ergriffene Gewebe überall vollkommen zu beseitigen, und man kann in solchen Fällen natürlich nicht daran denken, den Defect auf operativem Wege zu schliessen. Trotz aller Vorsichtsmassregeln ist eine Störung des Heilungsverlaufes, an die sich Nekrose der Lappen anschliessen kann, mit absoluter Sicherheit nicht auszuschliessen, und durch solche missglückte Operationen sind die Chancen für eine günstige weitere Operation so verringert, dass man ebenfalls zur Prothese greifen muss.

Der hauptsächlichste Nachtheil der Prothese besteht in den umständlichen Vorrichtungen, welche dazu dienen, dieselbe am Platze zu erhalten, sowie in der Unmöglichkeit, sie dem umliegenden Gewebe so vollkommen anzupassen, dass man auch bei Betrachtung in der Nähe den Eindruck des Natürlichen behielte. Vor allen Dingen die Uebergangsstelle zwischen Ersatz und Haut lässt sich in manchen Fällen sehr schwierig verdecken. Weiterhin hat man als schweren Nachtheil bemerkt, dass die Farben der Prothesen nicht dauerhaft sind, sondern in kurzer Zeit nachdunkeln oder auch durch mechanische Insulte abgerieben werden. Eine vollkommene Gleichheit zwischen der auf rhinoplastischem Wege gebildeten Nase und der Umgebung besteht übrigens in den meisten Fällen auch nicht. Aber das Verhältniss ist doch bei geglückter Operation ein günstigeres. Der Hauptvortheil der Prothese besteht darin, dass man die Formgebung vollkommen in der Hand hat, und dass selbst in den verzweifeltsten Fällen die Prothese noch gute Dienste zu leisten im Stande ist.

Schon Paré berichtet im Anschluss an die Beschreibung einer Rhinoplastik über künstliche Nasen, die man aus Gold, Silber, aus zusammengeklebtem Papier oder Leinwand herstellte, bemalte und mit Bändern um den Kopf oder auch an einer Mütze befestigte.

Im Anfange dieses Jahrhunderts war die Herstellung der Nasenprothese schon ein Zweig der zahnärztlichen Technik, wie aus Ballif's Schrift sich erkennen lässt. Seither hat sich die Anfertigung solcher Ersatzstücke im gleichen Schritte mit der Entwickelung dieser Technik vervollkommnet. Während man vor Anwendung des Kautschuks die Nasen herstellte aus Metall, dem man durch Emailliren ein hautartiges Aussehen zu geben pflegte, wird diese Methode jetzt nur noch in seltenen Fällen angewendet werden. Durch die Einführung des Kautschuks, des Celluloids und der Porzellanmasse ist man in den Besitz von Mitteln gekommen, welche den gestellten Ansprüchen in besserer Weise genügen. Erwähnt mag noch werden, dass auch Holz zur Herstellung von Nasen verwendet worden ist. Augenblicklich sind hauptsächlich Hart- und Weichkautschuk, sowie die verschiedenen Arten des Celluloids zu dem angedeuteten Zwecke im Gebrauch. Die Porzellanmasse, die entschieden für partiellen Ersatz ein ausgezeichnetes Mittel abgiebt, erfreut sich noch nicht der allgemeinen Anerkennung, welche sie verdient. Da die Anwendung des Celluloids als Basis für Zahnersatzstücke in der Gegenwart ziemlich verlassen ist, so ist es verständlich, dass sie auch für unseren speciellen Zweck nur noch von einer geringen Anzahl Praktikern geübt wird, welche mit der Bearbeitung des Celluloids auf Grund ihrer früheren Erfahrungen vertraut sind. Vor einigen Monaten hat W. Bruck allerdings ein Celluloid empfohlen, das geeignet ist, durch seine hervorragenden Vortheile sich Eingang zu verschaffen für die Anfertigung von Prothesen. Auch sind zur Bearbeitung desselben besondere Apparate nicht erforderlich. In der Mehrzahl der Fälle kommt Kautschuk zur Verwendung. André hat vor einigen Jahren Metalle noch in Anwendung gebracht. Dem früher gebräuchlichen Celluloid gegenüber scheint mir der Kautschuk keine Nachtheile zu haben, da seine Elasticität allerdings nicht so gross als die des Celluloids, aber doch genügend ist. Bemalen muss man die Prothese wohl in beiden Fällen. Im Gewicht wird sich ein erheblicher Unterschied auch

nicht herausstellen. Dagegen ist die Anwendung des Kautschuks jedem Praktiker geläufig, während jüngere Praktiker wohl in seltenen Fällen die für die Verwendung des Celluloids nöthigen Apparate besitzen. Man hat vielfach sich über die Frage ausgesprochen, ob weicher oder harter Kautschuk vorzuziehen sei. Der Weichkautschuk, wie er von J. Bruck vor allem empfohlen wird und für welchen auch Sauer sehr eintritt, hat den Vortheil, dass er sich besonders gut an die lebenden Gewebe anschliesst. Denn selbst wenn man die Ränder annähernd so dünn wie Papier macht, bleiben dieselben bei aller Nachgiebigkeit noch elastisch genug, um sich immer den Bewegungen der Gesichtsmuskeln zu adaptiren, ohne die ursprünglich gewollte Form der Nase beim Anschluss gegen das Gesicht zu beeinträchtigen. Derartig fein ausgearbeitete Ränder werden freilich sehr häufig schon nach kurzem Gebrauch der Prothese zackig und zwingen zur Erneuerung des Ersatzes. Auch führt Witzel z. B. an, dass die Weichkautschuknase ihm collabirte; J. Bruck verwendete Goldfedern, um die Nasenflügel gespannt zu erhalten; und aus diesem Grunde ziehen viele Praktiker den harten Kautschuk vor, der ausserdem die Möglichkeit einer sehr bequemen nachträglichen Bearbeitung bietet. Beachtenswerth in dieser Hinsicht erscheint der Vorschlag Witzel's, den harten und weichen Kautschuk in der Weise zu verbinden bei der Herstellung künstlicher Nasen, dass man Nasenrücken und -spitze aus hartem Kautschuk stopft, die Nasenflügel aus weichem, nur den Rand derselben mit einer ganz schmalen Schicht harten Kautschuks bekleidet, wodurch die Elasticität des Weichkautschuks nicht beeinträchtigt werden soll. Um im weichen Kautschuk eine schön modellirte Nase zu erhalten, fertigte J. Bruck dieselbe erst in Hartkautschuk und passte sie dem Gesichte genau an. War die Form eine durchaus entsprechende, so wurde die Hartkautschuknase als Modell für die eigentliche in Weichkautschuk auszuführende Nase benutzt; auf diesem Wege erreichte er eine ebenso exacte Modellirung der Nase, wie sie sonst nur bei Hartkautschuk möglich sich erweist.

Während durch diese Materialien demnach die Möglichkeit geboten ist, eine schön geformte Nase herzustellen, die sogar die Bewegung der natürlichen Nase in gewissen Grenzen nachzuahmen befähigt ist, zeigen diese Kautschuknasen den Nachtheil, dass sie

bemalt werden müssen. Diese wenig haltbare Bemalung wird umgangen bei Anwendung von Porzellan, das namentlich Martin sehr empfiehlt. Er giebt allerdings selbst zu, dass man erst nach einiger Uebung dazu gelangt, die Mischungsverhältnisse der Masse so abzupassen, dass die gewünschte Färbung erreicht wird. Es steht jedoch zu erwarten, dass mit der weiteren Entwickelung der Porzellantechnik, zu welcher die Einführung der elektrischen Schmelzöfen den Anstoss gegeben hat, in absehbarer Zeit Compositionen gefunden werden, welche ähnlich wie die Jenkinsschen Emaillen zum Füllen der Zähne uns auch für diese Zwecke eine Farbenauswahl bieten, durch welche die Erreichung eines schönen Resultats ohne grosse Mühe möglich ist.

Auch W. Bruck's Celluloid stellt gegenüber dem Kautschuk, was die Bemalung anlangt, einen Fortschritt dar, insofern als die Farben im Innern der durchsichtigen Celluloidnase aufgetragen werden und infolgedessen nicht so leicht der Abnutzung ausgesetzt sind wie bei Kautschuk.

Zur Herstellung irgend eines Ersatzes braucht man zunächst einen Abdruck der in Betracht kommenden Gesichtsparthien. Derselbe soll möglichst umfassend sein, damit das Modelliren in Rücksicht auf die ganze Gesichtsform geschehen kann. Man nimmt den Abdruck entweder mit zähplastischen Materialien oder, da diese die weichen Gesichtsparthien leicht verdrücken und dadurch ein falsches Bild geben, besser in Gyps. Als Abdruckhalter dient eine Scheibe Stentsmasse oder Wachs, der man, nachdem man sie erwärmt hat, durch Aufdrücke auf die in Betracht kommenden Gesichtsparthien im groben deren Form gegeben. In diese Schale bringt man den Gypsbrei und drückt das Ganze aufs Gesicht. Bevor man den Abdruck nimmt, bestreicht man die Gesichtshaut mit Oel oder Vaseline. Etwaige Höhlungen oder Oeffnungen, durch die der Gyps in die Nasenhöhle fliessen könnte, werden mit Watte ausgestopft. Die Augen kann man durch eine Lage von Zinnfolie schützen. Bei vorhandenem Bart empfiehlt Kleinmann, denselben mit geöltem Seidenpapier zu bedecken. Hartung legt einen sehr dünnen Stoff auf den Gypsbrei, mit welchem er Abdruck nimmt. Will man bei grossen Defecten der Nase einen Abdruck von den vorderen Parthien der Höhle mit erhalten, so stopft man die Höhlung bis zur entsprechenden Tiefe mittelst

mit Gyps getränkter Tampons aus, die man ein Stück über die Gesichtsfläche vorstehen lässt, damit sie im Abdruck mitgefasst werden. Einen genauen Abdruck der ganzen Höhle bei grossen Defecten zu nehmen, wird in den meisten Fällen nicht nöthig sein. Will man dies erreichen, so muss man denselben aus mindestens fünf Stücken bestehen lassen. Vier liegen den Wandungen der Höhle an, das fünfte ist ein keilförmiger Klotz, der mit dem darauf zu nehmenden Gesichtsabdruck durch vorstehende Drähte in Verbindung gebracht wird. Zum Abdruck der Höhle verwendet man Stentsmasse, für das Gesicht Gyps. Der Abdruck wird wie gewöhnlich in Gyps gegossen.

Der nächste Schritt besteht in dem Modelliren der zu ersetzenden Parthien. Bei grösseren Defecten sollte man immer, wenn irgend möglich, einen Bildhauer mit dieser Aufgabe betrauen. Denn, wenn es auch leicht ist, eine Nasenform zu erhalten, die Hauptschwierigkeit besteht darin, einen guten Uebergang dieser Nase herzustellen, was nur durch eine geübte Hand geschehen kann. Für kleinere Defecte hat man verschiedene Wege empfohlen: Bruck sucht sich aus seiner Umgebung ein Individuum mit passender Nase aus; ebenso Skogsborg und André. Andere Praktiker empfehlen, die Nase von Verwandten des Patienten als Vorbild zu nehmen. Man fertigt in diesen Fällen von der gewählten Nase einen Gypsabdruck, trägt in diesen eine Wachsschicht von entsprechender Dicke ein und löst diese Wachsnase aus dem Abdruck. Hierauf passt man sie dem Modell des Defectes an. Zimmer und Kleinmann verwenden Maskennasen, die sie mit Gyps ausgiessen. Nachdem die Maske durch Aufweichen im Wasser entfernt ist, erhalten sie eine Gypsnase, nach der sie sich ihr Wachsmodell anfertigen. Lefoulon und Jessen modelliren aus freier Hand direct auf dem Gypsmodell des Defectes die Nase. Hat man durch den Bildhauer sich ein Modell herstellen lassen, so giesst man von demselben eine Gypsform, die überall die Ränder des Defectes ein wenig überragt. Legt man diese Gypsform mit Wachs aus, so erhält man die gewünschte Nasenform fertig zum Probiren im Gesicht. Baker und Kingsley empfehlen zur Anfertigung des Modells Rosawachs zu nehmen, da dasselbe sich der Gesichtsfarbe besser anpasse. In diese Wachsnase kann man sogleich die Vorrichtung zur Befestigung einfügen.

Nachdem man die Wachsnase dem Gesicht genau angepasst hat, bringt man sie in die Cüvette, und zwar wird man im Einzelfalle nach dem Befestigungsapparat sich richten müssen bezüglich des Eingypsens. In vielen Fällen wird es erwünscht sein, um einen guten Anschluss der Prothese zu erhalten, die Wachsnase auf dem Modell einzugypsen. Man sieht, dass man auf diesem Wege keinen geeigneten Guss zum Pressen erhält; denn die Höhlung der Wachsnase wird bei dieser Methode des Eingypsens nicht mit Gyps ausgefüllt. Das Eingypsen in dieser Form ist z. B. nöthig bei der von Witzel angegebenen Methode der Befestigung durch Kautschukflügel. Man macht sich in solchen Fällen eine Patrize zum Pressen sehr einfach in der Weise, dass man, nachdem man die beiden Theile der Cüvette auseinander genommen hat, sich ein zweites Obertheil giesst: Man brüht die Wachsnase aus und kleidet die Hohlform der Nase mit einer Wachsschicht aus, welche genau die Dicke zeigt, die die spätere Kautschuknase haben soll. Hierauf giesst man nun zu diesem so bearbeiteten Untertheil das zweite Obertheil; so hat man die gewünschte Patrize zum Pressen. Vor dem Stopfen legt man in die Hohlform der Nase Leinwandstreifen, um der Oberfläche das Aussehen der Epidermis zu geben. Das Stopfen und Ausarbeiten der Nase bietet nichts Besonderes. Das Bemalen geschieht mittelst Oelfarben oder Wachsfarben. Eine dauerhaftere Färbung soll man namentlich auf Weichkautschuk erzielen nach Siegfried, wenn man Erdfarben benutzt, welche mit einer sehr dünnen Benzolkautschuklösung angerieben sind. Der Künstler, welcher die Bemalung vornimmt, wird bei der Benutzung von Oelfarben sich hüten müssen, eine glatte glänzende Fläche herzustellen, vielmehr durch Tupfen mit dem Pinsel Rauhigkeiten der Oberfläche erzeugen, die geeignet sind, die Illusion zu heben.

Das Verfahren bei Herstellung von Porzellannasen oder auch der W. Bruck'schen Celluloidnasen erfordert die Herstellung eines Modells, welches, um die Dicke, welche die spätere Porzellannase haben soll (ca. 1—2 mm), oder die Dicke der Schicht, welche bei Bruck das Leder und das Celluloid bilden, in allen Dimensionen kleiner sein muss, als das vom Bildhauer zur Deckung des Defectes modellirte. Um dies zu erreichen, wendet Martin folgendes Verfahren an: Er stellt sich eine Gypsform der modellirten

Parthien her, welche den Rand derselben um ca. 2—3 mm überragt. Diese Gypsform füllt er mit mehr oder weniger feucht angerührtem Thon. Hierauf lässt er trocknen. Der Thon zieht sich zusammen und je nach der Wassermenge, die er vorher enthielt, wird zwischen dem Thonkern und der Gypsform ein Spaltraum entstehen. Nach dem erhaltenen Thonkern giesst Martin eine Metallstanze, auf der er ein Metallskelett, bestehend aus 0,15 mm dickem Platinblech stanzt. Etwaige Risse des Bleches müssen mit Feingold gelöthet werden. Die Höhlung desselben wird mit Asbest-Gyps gefüllt. Ueber diese so erhaltene etwas verkleinerte Nasenform trägt er die Allen'sche Porzellanmasse auf und brennt die Prothese nach den üblichen Regeln. Zuvor durchbohrt er aber noch das Platinskelett an zwei Stellen des Nasenrückens und bringt kleine Vertiefungen in dem Gyps an. Hierauf steckt er an beiden Stellen in den Gyps Platinschrauben, deren überstehende Enden in kleine Haken auslaufen. Diese Platinschrauben dienen dazu, die Befestigung an die Porzellanmasse anzubringen. Nach dem Brennen der Nase zieht er das Platinblech von der Innenseite der Nase ab. Um schliesslich den dem Porzellan anhaftenden unnatürlichen Glanz zu entfernen, lässt er auf die Oberfläche der Porzellanmasse Fluorwasserstoffsäure-Dämpfe einwirken. In einem Bleigefäss übergiesst er Fluorcalcium mit Schwefelsäure und erwärmt das Gemisch. Die aufsteigenden Dämpfe ätzen die Porzellanoberfläche, die hierdurch das der Haut charakteristische sammtartige Aussehen erhält.

Für die Herstellung der Bruck'schen Celluloidnasen verwendet man, meine ich, auch mit Vortheil einen Zinkguss, den man nach Martin von einem verkleinerten Thonmodell hergestellt hat. Bruck überzieht dieses Zinkmodell unter Anwendung von Gummi arabicum mit angefeuchtetem Glacéleder, das ohne Falten auf dem Modell liegen muss. Ist dieses Leder vollkommen getrocknet, so formt er die Celluloidnase. Er verwendet durchsichtiges, farbloses Celluloid, welches sich in Aceton erweichen lässt und drückt eine Scheibe dieses Celluloids von einer Dicke von 1—2 mm, nachdem sie gehörig erweicht ist, auf das Modell. Nach Verdunstung des Lösungsmittels ist die Celluloidschicht erhärtet, und man kann mit Leichtigkeit die Celluloidnase mit dem Leder vom Modell abnehmen und das Leder aus der Nase

entfernen. Falls sich beim Trocknen das Leder an einer Stelle vom Modell abhebt, so erwärmt man dieses und kann der Prothese durch Aufdrücken auf das erwärmte Modell wieder die gewünschte Form geben. Die Befestigungsapparate bringt Bruck ebenfalls mit erweichtem Aceton an dem Septum der künstlichen Nase an. Nachdem man die Nase dem Gesicht angepasst und gehörig dünn gearbeitet hat, wird die Oberfläche mit Bimsstein rauh gerieben und die Prothese von innen bemalt. Um die Farben vor Abnutzung zu schützen, empfiehlt Witzel, dieselben mit Platin- oder Goldfolie zu bedecken oder ihnen einen anderen dauerhaften Ueberzug zu geben, der eine Einwirkung der Nasensecrete auf die Farben unmöglich macht. Bruck bezeichnet das Resultat, das er erhalten, als ein sehr günstiges.

Die Befestigung der fertigen Prothese geschah früher in ziemlich primitiver Weise durch federnde Bügel, die von der Nasenwurzel nach dem Hinterhaupt liefen und mittelst einer Pelotte sich dort anlegten. Ferner kamen fleischfarbene Riemen zur Verwendung, wie sie Lefoulon noch empfiehlt. Ballif hat in seinem Buche eine ausserordentlich kunstvolle Befestigung mittelst dreier Klappen mitgetheilt. Dieselben legten sich an die Wand der Nasenhöhle an und waren durch einen Druck auf einen Knopf innerhalb des Nasenloches zu öffnen. Der ganze Apparat giebt uns einen hohen Begriff von den technischen Fähigkeiten des Verfertigers. Ballif kennt auch schon die Verbindung der künstlichen Nase mit dem Obturator, ganz wie sie heute noch angewendet wird. An den Obturator befestigt er einen rechtwinklig gebogenen Draht, auf den die Nase mittelst einer federnden Hülse aufgeschoben wird. Heute ist von den äusserlich sichtbaren Befestigungsmitteln wohl nur noch die Brille in Gebrauch. Wenn möglich, sucht man die Befestigung im Innern des Defectes anzubringen, um sie so dem Auge des Beschauers zu entziehen. Als Hauptbedingung für eine gute Befestigung muss ferner gelten, dass dieselbe den Träger in keiner Weise geniren darf. Da die Muskeln des Gesichtes sich in ständiger Bewegung befinden, wird eine starre Befestigung, sie mag an einem Obturator oder an einer Brille angebracht sein, nur immer für eine bestimmte Stellung der Gesichtsmuskulatur einen guten Anschluss der Nase ermöglichen. Der starren Befestigung am Obturator ebenso wie an

der Brille hat man weiterhin vor allem den Nachtheil vorzuwerfen, dass sie das Ersatzstück zwingt, die Kaubewegungen resp. die Bewegungen der Stirn- und Ohrenmuskeln in gewisser Weise mitzumachen. Als gute Befestigung muss man die bezeichnen, welche die Nase mit einem gewissen mässigen Druck auf die Ränder des Defectes aufpresst und ihr ausserdem so viel Beweglichkeit lässt, dass die Nase dem Spiel der Gesichtsmuskeln einigermassen zu folgen vermag, also nicht an einer Seite abklappt, wenn sie an der anderen Seite durch Muskeldruck ein wenig gehoben wird. Diese Aufgabe hat Martin durch nebenstehenden Apparat zu lösen gesucht. Derselbe verbindet den federnden Zug nach rückwärts mit einem Kugelgelenk in sehr sinnreicher Weise. Er besteht aus einer Metallhülse *a*, deren hinteres Ende eine Manchette *b* trägt, welche über einen an einer Gaumenplatte befestigten Stift *s* geschoben wird. Ist die dazu nöthige Perforation des Gaumens nicht durch pathologische Processe gegeben, so würde man sich nicht zu scheuen brauchen, dieselbe ebenso wie bei der Methode von Aeyräpää künstlich anzulegen. In der Richtung der Achse der Hülse verschiebt sich ein Draht *c*, welcher an seinem hinteren Ende eine Platte trägt, auf die sich eine Spiralfeder aufstützt, die vorn gegen die vordere Wand der Hülse *a* anliegt. *c* ist durch ein Kugelgelenk *k* mit dem Bügel *l* verbunden, welcher durch Schrauben an dem Nasenersatz befestigt wird. Die mit einem Sperrhäkchen versehene Feder *d* ist durch den Metallkopf *e* fest mit *c* verbunden und kann mit dem Hebel *f* gehoben werden. Zieht man *c* so weit aus der Hülse *a* heraus, dass der Sperrhaken gegen die Vorderwand von *a* sich anstemmt, wodurch natürlich die im Innern liegende Spiralfeder gespannt wird, so erhält man diejenige Stellung des Apparats, in der er ein bequemes Aus- und Einführen des ganzen Ersatzes ermöglicht. Hat man die Manchette *b* über den Stift *s* geschoben, so drückt man

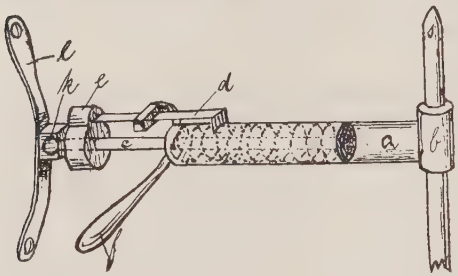

Fig. 7.

an den Knopf *f*, die Spiralfeder schiebt *c* nach rückwärts so weit, bis die Ränder der Nase auf die Gesichtsparthien aufliegen und eine weitere Rückwärtsbewegung verhindern. Man umgeht bei diesem Apparat auch die Nothwendigkeit eines ängstlichen Anpassens, da seine Länge sich durch die Spiralfeder selbstthätig regulirt und man nur nöthig hat, darauf zu sehen, dass die Feder nicht zu stark gespannt ist. In einfacherer aber unvollkommener Weise hat man das Gleiche zu erreichen versucht dadurch, dass man dem vorderen Ende des starren Trägers, der bei der gewöhnlichen Befestigung von dem Obturator sich nach vorn zu erstrecken pflegte, eine verkehrte konische Form gab. An der Nase wird dann eine Metallhülse befestigt, deren Ende durch zwei Einschnitte in vier federnde Zungen zerlegt ist, die sich ihrerseits hakenförmig nach innen umbiegen. Diese Befestigung ist auch bei dem am Schluss zu erwähnenden Falle des Herrn Dr. Port in Anwendung gebracht worden. Es ist unmöglich, alle einzelnen Modificationen von Befestigungen anzuführen, welche die verschiedenen Autoren in ihren Veröffentlichungen gegeben haben. Man muss auch hier individualisiren nach dem vorliegenden Falle. Es ist selbstverständlich, dass der oben angegebene Martin'sche Apparat nur bei grossen Substanzverlusten, die bequemen Zugang zur Nasenhöhle ermöglichen, Anwendung finden kann. Befindet sich in der Gegend der Schneidezähne eine Perforation nach der Nasenhöhle, die durch einen Obturator geschlossen werden muss, so wird man hier mit Vortheil eine einfache, S förmig gebogene Metallfeder zur Befestigung verwenden können, wie dies ebenfalls von Martin und anderen Autoren empfohlen wird. Die Biegung derselben zeigt Fig. 8. Combinationen der Befestigung am Obturator mit Brillenbefestigung werden mitunter der ganzen Prothese die grösstmögliche Festigkeit geben; nur ist es dann nicht rathsam, die Brille fest mit dem Ersatz zu verbinden, vielmehr empfiehlt sich hier das von Witzel angegebene Brillengestell mit doppeltem Stege, deren einer auf der natürlichen Nasenwurzel aufsitzt, während der andere über den oberen Rand der Prothese sich legt und so deren Abklappen verhindert. Eine weitere Art

Fig. 8.

der Befestigung ist die durch Federn, welche sich an die Wände der Nasenhöhle legen. Eine solche hat z. B. Kleinmann beschrieben in Gestalt einer einfachen federnden Goldklammer, deren Biegungsstelle vorn in einer Celluloidnase liegt, während sich die Schenkel beiderseits gegen die seitlichen Nasenwände drücken. Durch Druck auf die elastischen Wände der Nase können die Schenkel der Federn einander genähert werden, wodurch das Aus- und Einführen der Prothese ermöglicht wird. Die Anwendung dieser Klammer dürfte aber leicht eine Reizung der gedrückten Parthien zur Folge haben, weshalb man gut thun wird, den Golddraht, soweit er sich der Nasenwand anlegt, mit Kautschukplättchen zu versehen, die den Druck auf eine grössere Fläche übertragen. Witzel hat, wie schon erwähnt, federnde, sich an die seitlichen Höhlenwände anlegende Kautschukflügel zur Befestigung angewendet, die er nach einem ersten Abdruck von dem Defect stopfte und vulkanisirte und probeweise eine Zeitlang tragen liess, bevor er nach einem zweiten Abdruck, der mit den Flügeln genommen war, die Kautschuknase anfertigte. Um den Druck der Federn auf die Nasenwände unschädlich zu machen, kann man auch nach Martin ein Platingerüst anfertigen, das sich genau der inneren Seite der erhaltenen Theile der Nase anschliesst und den Federn als Lager dient. Die Befestigung dieses Gerüstes geschieht mittelst eines Platinstiftes, der zugleich mit den Wandungen des Platingerüstes die beiderseits vorhandenen Theile der Nasenflügel durchbohrt. Dass die Nasenflügel ebenso wie das Septum empfindlich sein sollten gegen den eingelegten Platinstift, ist nicht anzunehmen, ebensowenig wie wir sehen, dass Ohrringe Beschwerden verursachen oder die bei wilden Völkern in der Nase getragenen Zierraten. Das Platingerüst muss natürlich von Seiten des Patienten regelmässig herausgenommen und gesäubert werden. Der von Martin in dieser Weise Behandelte hatte es $1\,^1/_2$ Jahr an Ort und Stelle gelassen und dann natürlich eine Entzündung der inneren Nasenwandung von ziemlicher Intensität davongetragen. Ein ähnliches Gerüst hat Jung in Anwendung gebracht beim Ersatz einer Nasenspitze. Es bestand aus einer Hülse, die sich genau in die durch Narbenschrumpfung ziemlich verengte Nasenöffnung einfügte, aber nicht mittelst eines durchgestossenen Platinstiftes, sondern durch flache Goldfedern, welche in die Nasen-

höhle ragten und sich an deren Wandungen anlegten, an Ort und Stelle gehalten wurden. Bei kleinerem Ersatz hat Sauer auch mit Erfolg eine Feder verwendet, deren Enden mit Peloten versehen, sich beiderseits gegen das Septum legten. Will man einen sehr guten Uebergang vom Ersatz zur Haut haben, so wird man mitunter doch noch Pflasterstreifen, Puder und Schminke in Anwendung bringen müssen.

Veranlassung zu dieser Arbeit gab ein Fall von Nasenersatz, der in der Münchener zahnärztlichen Poliklinik unter Leitung des Herrn Privatdocent Dr. Port angefertigt wurde. Ueber den Charakter und Verlauf der Erkrankung, welche den Defect bedingte, giebt nachstehender Auszug aus der Krankengeschichte Aufschluss, welchen ich der Liebenswürdigkeit des Herrn Dr. Jesionek, Assistent der III. Abtheilung des Krankenhauses l. d. J., verdanke:

M. L., Metzgermeister, 43 Jahr, stand auf Abtheilung für Haut- und Geschlechtskrankheiten des Krankenhauses l. d. J. vom 16. Januar bis 1. März 1899 in Behandlung. Bei seiner Aufnahme hat er angegeben, er komme wegen Geschwüren im Rachen und in der Nase. Er habe Beschwerden beim Schlucken und seine Sprache sei in letzter Zeit immer schlechter geworden. Vor zehn Jahren sei er einmal vom Pferde gestürzt. Er habe sich bei der Gelegenheit eine Verletzung der Nase zugezogen; darauf haben sich die Geschwüre gebildet. Es wurde von einem Arzt eine Operation vorgenommen, jedoch ohne Erfolg. Vor 20 Jahren glaubte er sich syphilitisch angesteckt zu haben. Die Aufnahme des objectiven Befundes am 16. Januar ergiebt Folgendes:

Kräftig gebauter Mann, von etwas heruntergekommenem Ernährungszustand, blasser, fahler Gesichtsfarbe. An Stelle der Nase ein ausgedehnter Defect, eine lochartige Oeffnung, welche erinnert an das Verhalten der Nasenapertur am Skelettschädel. Nur erstreckt sich der Defect bis zur Glabella, also scheinen auch die Nasenbeine zu fehlen. Das ganze Loch ist umsäumt von einem wenig prominenten Wulste, der mit normaler Haut bedeckt ist. Normale Haut erstreckt sich auch vom peripheren Wulste, unter welchem die Knochenwände leicht verdickt beim Zufühlen sich erweisen, auf die Wände der Höhle an einzelnen Stellen, während an anderen Schleimhaut vorliegt, oder Granulationen oder Geschwürsflächen vorherrschen. Eine genaue Definition der im Loch vorliegenden Gebilde, Differenzirung der einzelnen Muscheln ist nicht möglich. Bei Aspection der Mund- und Nasenhöhle findet man ein vollkommenes Fehlen des weichen Gaumens. Der harte Gaumen ist gut erhalten, zeigt keine Geschwüre. Die ganze hintere Rachenwand erscheint umgewandelt in eine Geschwürsfläche mit speckigem Belag, deren Grenzen sich nicht überblicken lassen, insofern das Geschwür sich nach oben in den Nasenrachenraum, nach unten hinter den Zungengrund erstreckt. Zunge, Wange, Lippen zeigen keine Zerstörungen. Die Sprache des Kranken ist stark näselnd, kaum verständlich. Die Drüsen der Unterkiefer- und Nackengegend sind bis zu

Bohnen- und Nussgrösse geschwollen, nicht druckempfindlich. Am ganzen Körper, auch am Gliede, nirgends ein Zerfall oder eine Narbe, welche auf einen luetischen Process schliessen lassen könnte. Nur ein paar Drüsen in den Leisten sind in geringem Grade geschwollen. Diagnose: Lues tertiaria. Defect der Nase und des weichen Gaumens, gummöser Zerfall der hinteren Rachenwand.

Es wurde Schmierkur durchgeführt, im ganzen 120 g ung. cin. eingerieben; täglich dreimal ein Kaffeelöffel Jodipin gegeben, im ganzen drei Originalflaschen = 750 g. Schon bald liess sich eine specifische Reaction unter dieser antiluetischen Kur feststellen. Die Geschwürsfläche im Rachen zeigte von der ersichtlichen Peripherie vorschreitend Reinigung, gesunde Granulationsbildung, schliesslich gesundes Epithel. Schneller kamen die Granulationen und Geschwüre zur Verheilung, welche von der lochartigen Apertur aus zu sehen waren. Abgesehen von vorübergehender leichter Folliculitis mercurialis an den unteren Extremitäten wurden keine störenden Nebenerscheinungen von Seiten des Hg oder J beobachtet. Patient erholte sich sichtlich, sein Allgemeinbefinden war alsbald fortgesetzt ein sehr gutes. In der letzten Hälfte des Februar stand Patient in Behandlung von Herrn Privatdocent Dr. Port.

Zwecks Anfertigung einer Prothese wurde ein Abdruck in Stentsmasse genommen, welcher eine genügende Genauigkeit aufwies. Die Nase wurde frei modellirt, den Wünschen des Patienten entsprechend als Stumpfnase. Die Ausführung geschah in weissem Kautschuk, da es sich zeigte, dass die Farbe des Rosakautschuks beim Bemalen sich sehr schlecht decken lässt. Da durch die narbige Retraction des Gewebes über und hinter der Oberlippe diese so nach oben und in die Nasenhöhle gezogen war, so dass der Bart gleichsam aus der Apertur hervorwuchs, durfte der dieser Stelle entsprechende Rand der Prothese nicht der Unterlage fest anliegend gemacht werden. Die Befestigung geschah am Obturator. Der Gaumendefect befand sich nämlich sehr weit hinten, und, wie aus der Abbildung ersichtlich, war der Zugang zur Nasenhöhle durchaus kein freier, weshalb der Martin'sche Federapparat nicht zur Anwendung kommen konnte. — Eine zweite künstliche Perforation weiter vorn, im Gebiete des harten Gaumens, sollte nicht angelegt werden. — Es wurde folgendermassen verfahren: An den nach den üblichen Regeln aus Hartkautschuk hergestellten Obturator wurde ein Kautschukfortsatz anvulkanisirt, welcher in die Nasenhöhle ragte und eine in sagittaler Richtung eingebettete Metallröhre trug. Dieselbe war vom vorderen Rande

Fig. 9.

her mit einem Einschnitt versehen, der an seinem hinteren Ende rechtwinklig umbog und diente dazu, einen Metallstab aufzunehmen. Dieser war der eigentliche Träger der Nase. Er zeigte an seinem hinteren Ende seitlich einen kleinen Vorsprung, mit dessen Hilfe der Stab in dem Ausschnitt der Röhre verankert wurde (Bajonettverschluss, siehe Fig. 9). Nahe dem vorderen Ende fand sich eine Nute, während in die Kautschuknase eine Metallhülse einvulkanisirt wurde, deren freies Ende durch Einschnitte in vier federnde Zungen gespalten waren. Die freien Enden dieser Zungen bogen sich krallenförmig nach einwärts.

Fig. 10.



Fig. 11.

War der Obturator angelegt, so führte man den Metallstab durch die Nasenhöhle in die Röhre und befestigte ihn durch eine Vierteldrehung. Die Nase schob man dann einfach auf den Träger. Der Patient vermochte nach einigen Versuchen leicht sich die einzelnen Theile anzulegen. Die Nase sass gut, und die Besserung des Aussehens war, wie aus den beistehenden Abbildungen ersichtlich ist, eine bedeutende; in gleich günstiger Weise war die Sprache beeinflusst.

Zum Schluss möchte ich mir erlauben, Herrn Obermedicinalrath Prof. Dr. von Angerer für die Uebernahme des Referates, Herrn Prof. Dr. Posselt für Ueberlassung der Krankengeschichte, sowie Herrn Privatdocent Dr. Port für die Anregungen zu dieser Arbeit und das lebhafte Interesse, welches er derselben jederzeit entgegenbrachte, meinen verbindlichsten Dank auszusprechen.

Litteraturverzeichniss.

Rhinoplastik: Es sind nur die von 1888 ab erschienenen Publicationen citirt, die frühere, sehr umfängliche Litteratur findet man bei Neumann und Zeis.

v. Hacker, Ueber Verwendung eines eine Periostknochenspange enthaltenden Stirnlappens. — Wiener klinische Wochenschrift 1888.

Helferich, Zur Methode der partiellen und totalen Rhinoplastik. Archiv für klinische Chirurgie 1888.

Israel, J., Zwei neue Methoden der Rhinoplastik. Archiv für klinische Chirurgie 1896.

König, F., Lehrbuch der speciellen Chirurgie. 1893.

Küster, E., Rhinoplastik aus dem Arm. Archiv für klinische Chirurgie 1894.

Neumann, F., Ueber Rhinoplastik. Inaug.-Diss. Bonn 1888.

Parker, J., The reconstruction of deformed noses by grafting a portion of the finger. ref. in Hirsch, Jahresbericht 1890.

v. Schimmelbusch, C., Ein neues Verfahren der Rhinoplastik und Operation der Sattelnase. Archiv für klinische Chirurgie 1895.

Tillmanns, H., Lehrbuch der speciellen Chirurgie 1896.

Wolff, J., Ueber einen Fall von Rhinoplastik bei Sattelnase. Berliner klinische Wochenschrift 1891.

Zeis, E., Die Litteratur und Geschichte der plastischen Chirurgie. Leipzig 1862.

Nasenstützen und -prothesen.

Aeyräpää, M., Ueber die orthopädische Behandlung der Sattelnase. Knopio 1892.

André, P. B., Künstlicher Ersatz der Nase sowie eines Theils des Oberkiefers. Correspondenzblatt für Zahnärzte 1889.

Baker, Nasal and maxillary prothesis. in Litch. The american System of Dentistry. Philadelphia 1887.

Ballif, Description d'un nez artificiel et de plusieurs obturateurs. Berlin 1826.

Blumm, V., Ersatz einer verlorenen Nase durch Celluloid. Aerztliches Intelligenzblatt 1880.

Bruck, Jul., Die angeborenen und erworbenen Defecte des Gesichts. Breslau 1870.

Bruck, Walther, Die Herstellung der Nasenprothese durch den Zahnarzt. Deutsche Monatschrift für Zahnheilkunde 1898.

Delabarre, C. F., Ueber künstlichen Ersatz des Gaumens und der Nase. Ref. in „Der Zahnarzt“ 1849.

Eulenburgs Real-Encyklopädie. Artikel: Künstliche Glieder.

Grohnwald, Bericht der XVIII. Jahresversammlung des Central-Vereins. Deutsche Vierteljahrsschrift für Zahnheilkunde 1879.

Hartung, Nasenersatz nach Schussverletzung. Deutsche Vierteljahrsschrift für Zahnheilkunde 1869.

Hartung, Neuere Erfahrungen bei Gaumen-, Kiefer- und Nasendefecten. Deutsche Vierteljahrsschrift für Zahnheilkunde 1871. Der Zahnarzt 1871.
Heitmüller, Eine Oberkiefer-Oberlippen-Nasenprothese. Deutsche Monatsschrift für Zahnheilkunde 1896.
Herriot: Artificial appliance. Dental Cosmos 1873.
Jessen, E., Ein Beitrag zur Prothese in der Zahnheilkunde. Correspondenzblatt für Zahnärzte 1885.
Jung, C., Ein Beitrag zur Behandlung der Nasendefecte durch die Prothese. Correspondenzblatt für Zahnärzte 1894.
Kingsley, Rhinoplasty and artificial noses. Dental Cosmos 1870.
Kleinmann, Fr., Die Prothesis in der Zahnheilkunde. Scheff, Handbuch der Zahnheilkunde.
— Beitrag zur zahnärztlichen Plastik. Deutsche Vierteljahrsschrift für Zahnheilkunde 1878.
Lefoulon, J., Ueber den Ersatz des Gaumens, der Lippen, der Zunge und der Nase. „Der Zahnarzt" 1855.
Martin, Cl., De la prothèse immédiate. Paris 1889.
Michaelis, J. P., Künstlicher Ersatz des Ober- und Unterkiefers, der Nase und der Oberlippe. Correspondenzblatt für Zahnärzte 1890.
Mikulicz, J., Beiträge zur plastischen Chirurgie der Nase. Archiv für klinische Chirurgie 1884.
Mühlreiter, E., Hebung einer eingesunkenen Nase durch einen künstlichen Stützapparat aus Kautschuk. Deutsche Vierteljahrsschrift für Zahnheilkunde 1872.
Sauer, C., Ersatz des Oberkiefers, Nasenbeins und Vomers zum Theil. Deutsche Vierteljahrsschrift für Zahnheilkunde 1881.
— Weiteres über Verband u. s. w. sowie Beschreibung einer neuen Nasenstütze. Deutsche Monatsschrift für Zahnheilkunde 1883.
— Oberkiefer und Wangendehnung nach Wegnahme des Zwischenkiefers. Deutsche Monatsschrift für Zahnheilkunde 1885.
— Weichkautschuk zum Geraderichten seitlich gekrümmter Nasen, Erweitern zu enger Nasenöffnungen, sowie zur Herstellung künstlicher Nasen. Deutsche Monatsschrift für Zahnheilkunde 1891.
Siegfried, Künstlicher plastischer Ersatz eines Lippen- und Kinndefectes. Deutsche Monatsschrift für Zahnheilkunde 1886.
Skogsborg, R., Aus der Praxis. Deutsche Monatsschrift für Zahnheilkunde 1886.
Witzel, C., Ueber Nasenprothesen. Zahnärztliches Wochenblatt 1898.
Ferner erwähnt W. Bruck: Harris, Austen, Coulliaux, deren Veröffentlichungen mir nicht zugänglich waren.